

## KANGAL IRKI BİR KÖPEKTE VAGİNAL HİPERPLAZİ OLGUSU VE SERVİKOPEKSİ İLE SAĞALTIMI

Yavuz ÖZTÜRKLER\*

İsa ÖZAYDIN\*\*\*

Ömer UÇAR\*

Burhan ÖZBA\*\*\*

Armağan ÇOLAK\*\*

Alkan KAMILOĞLU\*\*\*

Geliş Tarihi : 18.11.2000

**Özet:** Bu olguda, çiftleşme sorunu, 1 yaşlı dişi Kangal ırkı bir köpekte görülen vaginal hiperplazi ve cerrahi bir teknik olan servikopeksi yöntemiyle tedavi edilebildiği bildirilmektedir.

**Anahtar Sözcükler:** Köpek, vaginal hiperplazi, servikopeksi, östrus, çiftleşme.

### Vaginal Hyperplasia and its Treatment with Cervicopexie in a Kangal (Anatolian Shepherd) Bitch

**Summary:** In this case, a surgical technique, *cervicopexie*, is reported for treatment of vaginal hyperplasia in a one year old Kangal bitch having mating problem.

**Key words:** Dog, vaginal hyperplasia, cervicopexie, oestrus, mating.

## GİRİŞ

Vaginal hiperplazi, vaginal ödem veya vaginal hipertrofi, iri cüsseli (özellikle Boxer, Bulldog, Dogge ve Bernhardia) ırklarda, daha çok gençlerde, proöstrus ve östrusta yaygın olarak görülmekte ve hafif olgularda metöstrus'ta kendiliğinden regrese olabilmektedir<sup>1-5</sup>. Proöstrus veya östrusta vaginal hiperplazi çiftleşme için bir fiziksel engel ve ağrı oluşturduğundan infertilite nedeni sayılmakta ve bazı durumlarda sağaltımı için cerrahi müdahaleye gereksinim duyulmaktadır<sup>3-9</sup>.

Vaginal hiperplazi sıklıkla vaginal prolapsus ile karıştırılabilmektedir. Vaginal hiperplazi'de prolapsus vagina'nın aksine sadece vaginal tabanın genişlemiş olan mukoza katları vulvadan dışarı çıkar. Östrus siklusunun folliküler fazında vagina ve vulva oldukça ödematözdür<sup>2</sup>. Östrojenik etkiyle, uretral papilla'nın hemen kranialindeki vaginal tabanın, genişlemiş olan mukoza katlarının vulva dudaklarından dışarıya çıkması *vaginal submukoza'nın hiperplazisi* olarak adlandırılmakta<sup>2,4,10,11</sup>, buna karşılık vaginanın tüm katları dışarı çıktığı olgular genelde *vaginal prolapsus* olarak değerlendirilmektedir<sup>12</sup>.

Tanı inspeksiyon, palpasyon, basit spekulum muayenesi, vaginoskopi ve pozitif/negatif vaginografi ile konulabilmektedir<sup>7,9,13,14</sup>.

Sağaltım yöntemleri çeşitlidir. Vaginal hiperplazi gösteren köpeklere erken proöstrusta korunma amacıyla Megestrol acetate, GnRH veya HCG verilebilmektedir<sup>2,12</sup>. Gebe bırakılması düşünülen hayvanlarda mukozanın operatif rezeksiyonu gerçekleştirilmektedir. Kalıcı bir iyileşme ovario-histerectomie yapılarak sağlanabilmektedir<sup>2,4</sup>. İlerlemiş vaginal prolapsus olgularında şirurjikal işlem gerekmektedir. Bu gibi durumlarda, vagina mukozasından bir parça çıkarılabileceği gibi (*reefing*), laparotomi ile ligamentum lata uteri'ler aracılığı ile kornular ve uterus karın duvarına dikilmektedir (*histeropexia*)<sup>5,7,9,13</sup>. Ayrıca vaginal mukoza katlarının aşırı ödemli ve armut biçiminde prolabe olduğu ilerlemiş olgularda kitlenin amputasyonu da gerçekleştirilebilmektedir<sup>15,16</sup>. Hiperplastik vagina olgusunda, çiftleşme gerçekleşmeyen durumlarda sun'i tohumlama yapılması<sup>2,9</sup> ve gerekirse doğumun gerçekleştirilmesi için sezaryen ihtimalinin gözönünde bulundurulması önerilmektedir<sup>7</sup>.

\* Kafkas Üniversitesi Veteriner Fakültesi Dölerme ve Sun'i Tohumlama Anabilim Dalı, Kars-TÜRKİYE

\*\* Atatürk Üniversitesi Veteriner Fakültesi Dölerme ve Reprodüksiyon Hastalıkları Anabilim Dalı, Erzurum-TÜRKİYE

\*\*\*Kafkas Üniversitesi Veteriner Fakültesi Cerrahi Anabilim Dalı, Kars-TÜRKİYE



Kangal köpekleri ülkemizde yetiştiriciliği yapılan, çoban ve bekçi köpeği olarak çok ilgi gören, iri cüsseli bir ırktır. Bir dişi kangalda karşılaşılan olgumuzda sağaltım amacıyla *servikopeksi* yöntemi denenmiştir.

### OLGUNUN TANIMI

*Anamnez, hastanın özgeçmişi ve klinik bulgular:* Alınan anamneze göre, 13 aylık erkek ve 12 aylık dişi iki Kangal köpek arasında çiftleşme sorunu vardır. Erkeğin çiftleşme girişimine rağmen dişi isteksiz davranmaktaydı. Erkek köpek çiftleşme girişiminde bulunmakta, fakat bir atlama eyleminden sonra çiftleşme gerçekleşmeden vazgeçmekteydi. Oysa dişi, 9 gün önce proöstrus kanaması geçirmiş olup östrustadır. Bu durum, yapılan klinik gözlemlerde dişinin erkeği kabul etme eğiliminden anlaşılmaktadır.

İlk önce Dölerme ve Sun'i Tohumlama Anabilim Dalı'na getirilen köpeğin vulva ve vaginasında basit spekulum ve palpasyonla yapılan myaienesinde, vagina ve vulva mukozasının ödemi olduğu, uretral papilla'nın hemen kranialindeki vaginal tabanın genişlemiş olan mukozaya katmanlarının vulva dudaklarından dışarı çıktığı gözlemlendi (Resim 1). Uretral papilla'nın ve tüm vagina duvarlarının vulva dudaklarından dışarı çıkmamış olması dikkate alınarak, olgu vaginal prolapsus'tan ayırıldı.

Alınan anamnezle birlikte saptanan klinik bulgular doğrultusunda ve literatür bilgileri ışığında olgunun vaginal hiperplazi olduğu kanaatine varıldı.

*Sağaltım yöntemi ve sonrasında saptanan bulgular:* Hayvan 24 saat süreyle aç bırakıldı. Xylazine HCl (Rompun %2- Bayer) ve Ketamin HCl (Ketalar- Parke Davis) kombinasyonu ile genel anestezi oluşturulduktan sonra umbilicopubical bölgede 5 cm uzunluğunda deri ensizyonu ve alttaki dokuların küt diseksiyonuyla median laparotomi gerçekleştirildi.

Uterus elle yakalanıp çekilirken vaginal spekulumla yapılan muayenede, hiperplastik kitlenin vaginal yolu kapatma durumunun ortadan kalktığı gözlemlendi. Bu pozisyonda, serviksin her iki yanından kendi hizasındaki karın kaslarına geçirilen 0 no krome katgütle birer adet basit ayrı dikiş uygulandı (Resim 2). Operasyon ya-

rası rutin yöntemlerle kapatıldı. Hayvana bir hafta süreyle parenteral antibiyotik uygulandı.

Operasyondan bir gün sonra köpek, evvelce reddettiği erkekle doğal aşım ile çiftleşti. Operasyon sonrası 7. günde yapılan kontrolde, Sodium ve meglumin ioxithalamate'in (Telebrix-38, Guerbet) bir kateter yardımıyla ve 50 ml dozda uterus içi verilmesiyle gerçekleştirilen V/D ve L/L pozisyonlu pozitif kontrast histerografide uterus ve serviksin normal konumlarında oldukları belirlendi. Çiftleşmeden 53 gün sonra yapılan kontrolde ve uterusun direkt radyografilerinde ileri düzeyde gebelik saptandı. Ancak yavru sayısı kesin olarak belirlenemedi. 60. günde ise hayvan normal olarak 11 adet sağlıklı yavru doğurdu. Operasyon ve doğum sonrası herhangi bir komplikasyonla karşılaşılmadı. Bir sonraki östrusta ise, köpeğin yine doğal aşım ile çiftleştiği ve komplikasyonsuz olarak 7 adet sağlıklı yavru doğurduğu görüldü.

### TARTIŞMA VE SONUÇ

Kangal köpeği, yetiştirme amacıyla ülkemizde çok ilgi gören bir ırktır. Öte yandan köpeklerin monoöstrik hayvanlar olduğu da bir gerçektir. Dolayısıyla, bu olguda kalıcı, şirurjikal yaklaşım tekniği denenmiştir. Uygulanan yöntem, ineklerde vaginal prolapsus'ta ve köpeklerde vaginal prolapsus ve vaginal hiperplazi'de uygulanan şirurjikal sağaltım (köpeklerde *histeropeksi*, ineklerde ise *Winkler*) tekniklerinden<sup>5,7,8</sup> esinlenerek denenmiştir.

*Reefing* yönteminin, daha çok zedelenmiş ve gerilemeyen olgularda uygulandığı, *histeropexia* metodunun ise genellikle damızlık değeri olmayan köpeklerde bir sağaltım seçeneği olduğu bilindiğinden<sup>12</sup>), olgumuzda *cervicopexie* ile sağaltımın daha uygun olacağı düşünülmüştür. Çünkü genital kanalın yumuşak dokularının gebelik ve doğum kontraksiyonları sırasında genişlemeleri sözkonusudur. Bu komplikasyonları önleyen ve uterusun hareketliliğini etkilemeyen bir işlemin sağaltımın başarısını artırması beklenen bir durumdur. Nitekim karşılaştığımız bu olguda, *cervicopexie* ile başarılı bir sonuç alınarak sağaltım sonrasında herhangi bir komplikasyon görülmemiştir. Köpeğin komplikasyonsuz olarak tekrar doğum yapmış olması, uygulanan yöntemin bir sonraki östrusta da olası bir vaginal hiperplazi olgusunun nüksetmesini

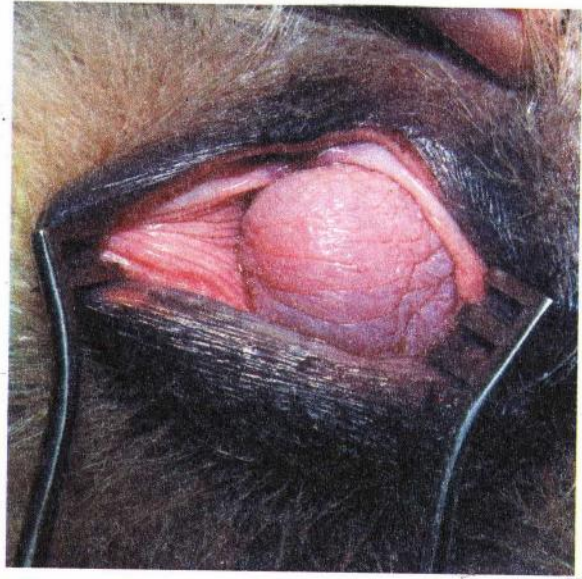


önlemek için kalıcı bir çözüm olabileceği fikrini vermektedir. Ancak, servikopeksi'nin bir sağaltım seçeneği olarak sunulabilmesi için çok daha fazla olgunun değişik açılardan araştırılması gerekmektedir.

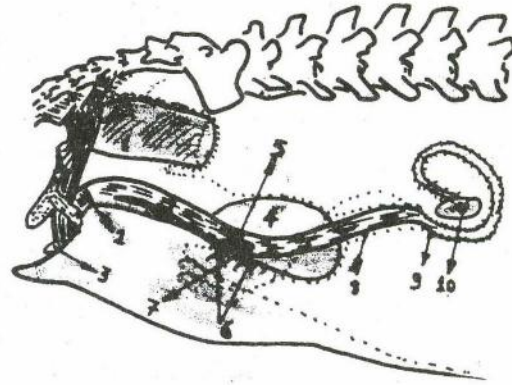
Sonuç olarak, tek bir olgudan elde ettiğimiz bu ilk bulgulara göre, köpeklerde benzer olguların sağaltımında *servikopeksi* bir seçenek olarak düşünülebilir.

### KAYNAKLAR

1. Feldman EC, Nelson RW: Canine and Feline Endocrinology and Reproduction. WB Saunders Co, Philadelphia, USA, 469, 1987.
2. Wykes PM: Diseases of the vagina and vulva in the bitch. In "Current Therapy and Theriogenology 2". Morrow DA (Ed), WB Saunders Co, Philadelphia, USA, 476, 1986.
3. England GCW: Allen's Fertility and Obstetrics in the Dog. 2<sup>nd</sup> Edn. Blackwell Science Ltd, Oxford, UK, 98, 1998.
4. Alaçam E: Carnivorlarda üreme süreci ve sorunları. "Kedi ve Köpek Hastalıkları". Imren HY (Ed), Medisan, Ankara, 493, 1998.
5. Roberts SJ: Veterinary Obstetrics and Genital Diseases (Theriogenology). Cornell University, Ithaca, New York, USA, 123, 1986.
6. Christiansen I: Reproduction in the Dog and Cat. Baillière Tindall, East Sussex, UK, 201, 1984.
7. Allen WE: Infertility in the bitch. In "Canine Practice". Boden E(Ed), Baillière Tindall, London, UK, 125, 1991.
8. Arthur GH, Noakes DE, Pearson H: Veterinary Reproduction and Obstetrics. 6<sup>th</sup> Edn Baillière Tindall, Scotland, UK, 127, 1993.
9. Miller-Liebl D, Fayrer-Hosken R, Caudle A, Downs M: Reproductive tract diseases that cause infertility in the bitch. Symposium on Infertility in the Bitch. *Veterinary Medicine*, November, 1054, 1994.
10. Semacan A: Prolapsus vagina. "Evcil Hayvanlarda Doğum ve Infertilite". 2. Baskı, Alaçam E (Ed), Medisan, Ankara, 137, 1999.
11. Semacan A: Evcil Hayvanlarda Dişi Genital Organlarının Operasyonu. Damla Ofset, Konya, 77, 2000.
12. Tekeli T: Prolapsus vagina. "Evcil Hayvanlarda Reprodüksiyon, Sun'i Tohumlama, Doğum ve Infertilite". 1. Baskı. Alaçam E (Ed). Dizgiyevi, Konya, 161, 1994.
13. Fayrer-Hosken R, Caudle A, Downs M, Miller-Liebl D: Evaluating the infertile bitch. Symposium on Infertility in the Bitch. *Veterinary Medicine*, November, 1026, 1994.
14. Johnston SD: Infertility in the bitch. In "Kirk's Current Veterinary Therapy XI. Small Animal Practice". Kirk RW, Bonagura JD(Eds), WB Saunders Co, Philadelphia, USA, 957, 1992.
15. Post K, Van Haften B, Okkens AC: Vaginal hyperplasia in the bitch: Literature review and commentary. *Can Vet J*, 32: 35, 1991.
16. Schaefer-Okkens AC: Vaginal oedema, vaginal prolapse in the bitch. *EVSSAR News Letter*, 3(2): 3, 2000.



**Resim 1.** Hiperplastik vaginanın vulva dudakları bir retractorle açıldıktan sonraki görünümü  
**Figure 1.** Appearance of hyperplastic vagina through labia vulva opened by a retractor.



**Resim 2.** Operasyon bölgesinin şematik görünümü; 1-rektum, 2-konstriktor vestibuli, 3-klitoris, 4-sidik kesesi, 5-serviks, 6-tespit dikişleri, 7-linea alba'ya dikilmiş serviks, 8-kornu uteri, 9-ovidukt, 10- ovaryum  
**Figure 2.** Diagrammatic appearance of operation area; 1-rectum, 2-constrictor vestibuli, 3- clitoris, 4- vesica urinaria, 5-cervix, 6-fixing sutures, 7- cervix fixed to the linea alba, 8-cornu uteri, 9-oviduct, 10-ovarium